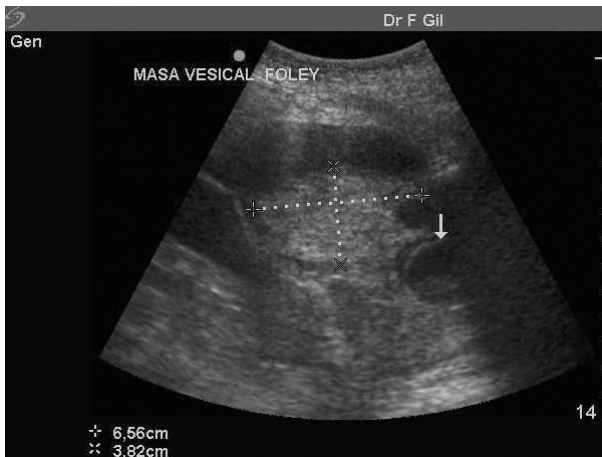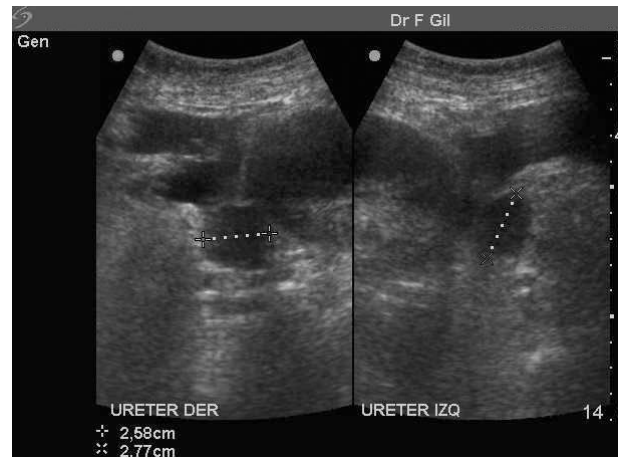


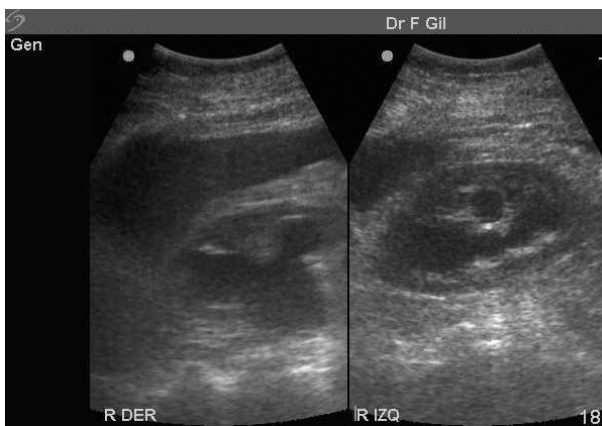
Paciente en mal estado general, con hematuria y lumbalgia bilateral. Se le realiza una ecografía renal y de vías urinarias donde se observan las siguientes imágenes:



**Figura 1** Corte longitudinal suprapúbico. Se visualiza balón de sonda Foley inflado con agua (flecha). Vejiga parcialmente replecionada, con imagen ecogénica en su interior de 65 x 38 mm, de aspecto sólido.

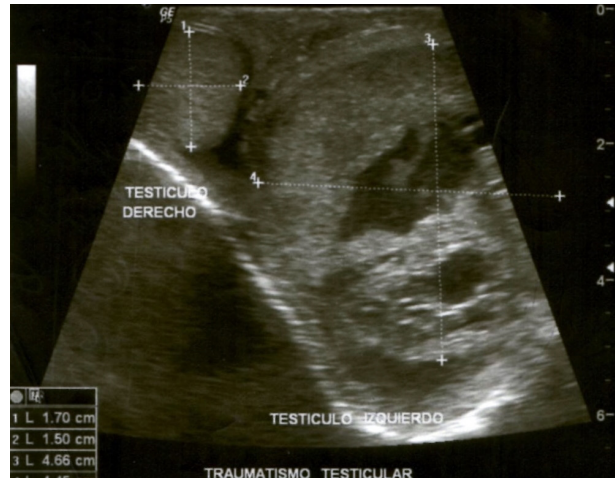

**Figura 2** Imagen compuesta por dos cortes transversales suprapúbicos que demuestran la presencia de dilatación ureteral bilateral (de 26 y 28 mm cada uno).



**Figura 3** Imagen comparativa de ambos riñones demostrando la presencia de hidronefrosis moderada bilateral.

Paciente de 18 años que sufre un accidente de tránsito conduciendo una moto, golpea con el tanque de nafta en la región genital. Tres días después del traumatismo se le realiza esta ecografía testicular donde se observa el testículo izquierdo aumentado de tamaño con respecto al contralateral y con la presencia de una imagen de aspecto mixto (predominantemente sólida con áreas líquidas), heterogénea, sugestiva de hematoma. Finalmente el paciente fue sometido a orquidectomía izquierda.

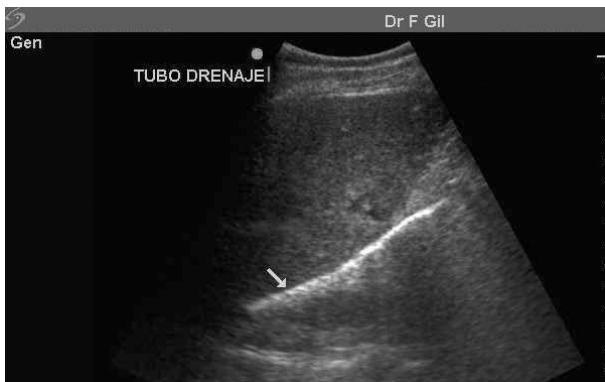

**Edgardo Urrutia**  
edurrutia1@hotmail.com

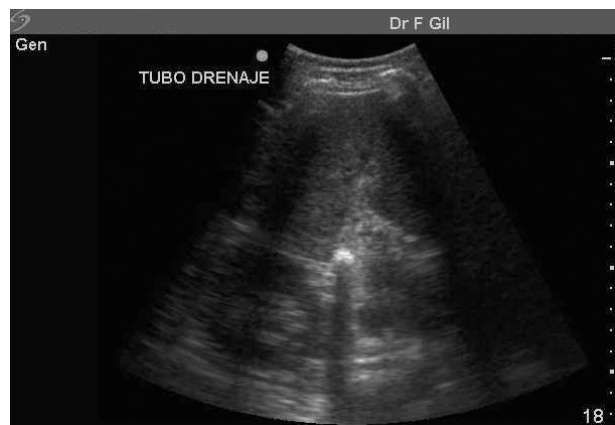Paciente masculino en su 2º día postoperatorio de colecistectomía clásica.

Nótese la diferencia del artefacto producido por la misma estructura, haciéndole corte transversal y longitudinal.

La imagen corresponde a un tubo de drenaje en cuyo interior quedó aire.



**Figura 1** Corte longitudinal intercostal derecho. Se visualiza una imagen hiperecoica lineal, con aislados focos de reverberación en cola de cometa, acompañando la cara inferior del hígado.



**Figura 2** Corte transversal intercostal derecho. Se visualizan dos costillas con sus correspondientes sombras acústicas. A nivel del lecho quirúrgico se visualiza una imagen hiperecoica con intensa sombra acústica, que se corresponde con la imagen lineal visualizada en la Figura 1.

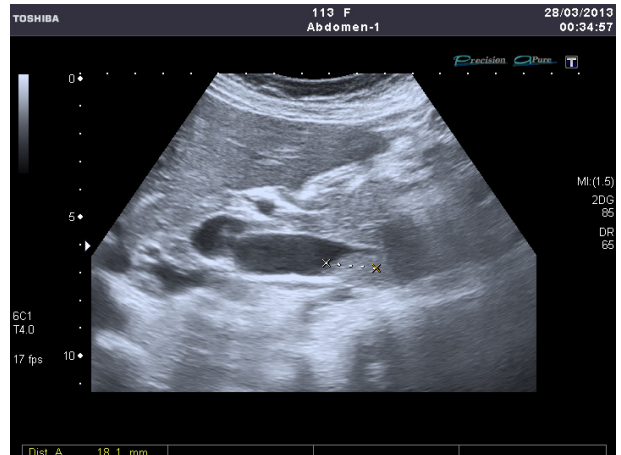
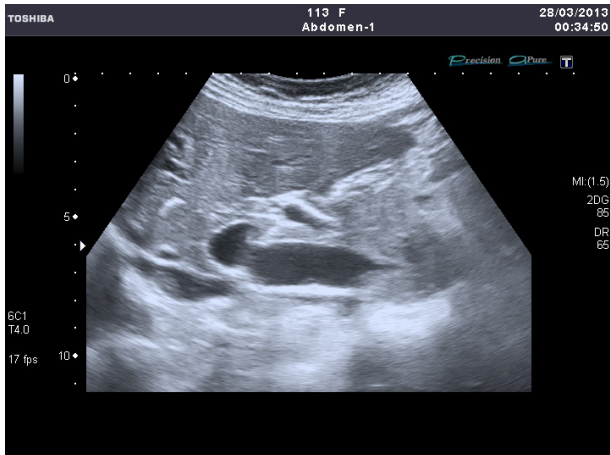
**Fernando Gil**  
fernandogil@saumb.org.ar

Paciente de sexo femenino de 76 años que concurre a la guardia con síndrome coledociano completo (ictericia, acolia, coluria) de reciente comienzo.

Se realiza ecografía abdominal hallándose vía biliar intrahepática dilatada, con colédoco muy dilatado, sin imágenes litiásicas, vesícula distendida con barro biliar.

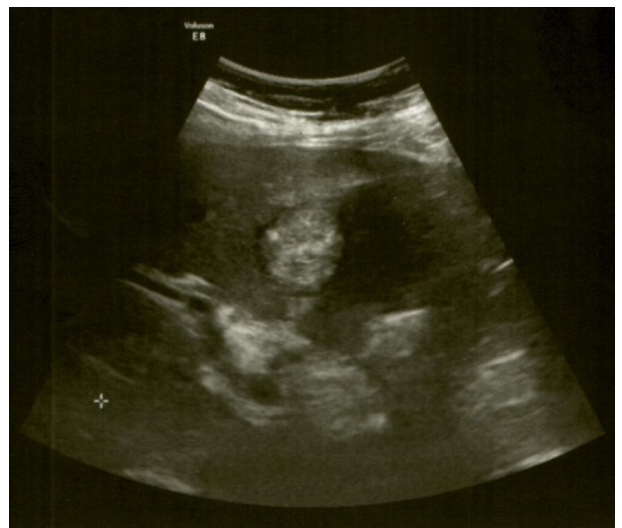Se observa en colédoco distal una imagen sólida, ecogénica, sin sombra acústica posterior, de 18 mm, que impresiona ser un tumor de vía biliar distal.

Se realiza colangio-pancreatografía retrógrada endoscópica (CPRE) con biopsia que informa ampuloma.



**Diego Barca**  
barcadiego@gmail.com

Paciente de 65 años, sexo masculino, con diagnóstico de Ca. de recto que concurre a pedido de su médico para realizarse una ecografía hepática. Se observan en el hígado múltiples imágenes como la que se observa en la Figura presentada. Imágenes redondeadas, hiperecogénicas con halo hipoeecóico, múltiples, de tamaños variados, sugestivo de metástasis hepáticas.



**Mariela Tolibia**  
marielatolibia@saumb.org.ar