

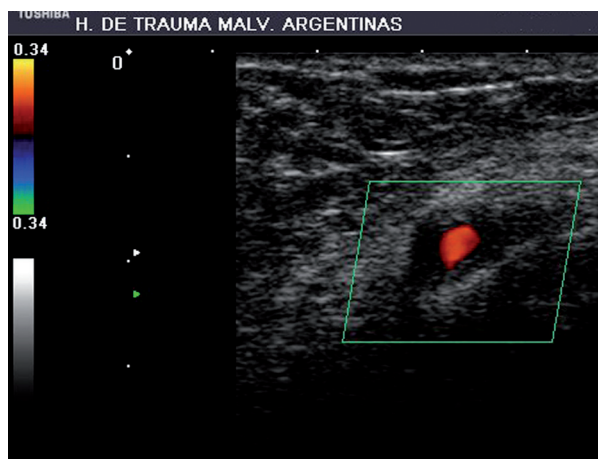
## @diagnóstico

### Caso 40

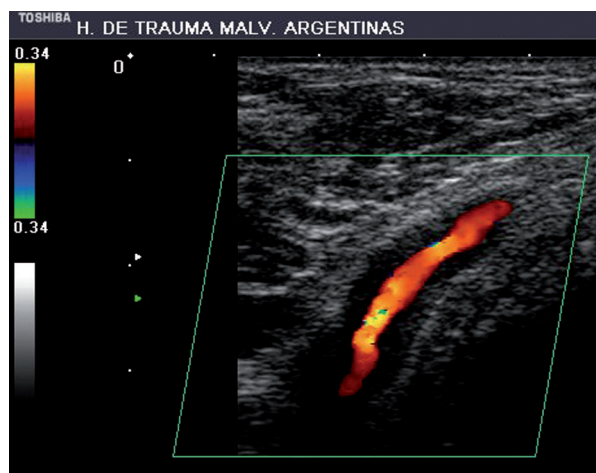
@diagnosis. Case 40

Paciente femenino de 35 años que concurre a la consulta por presentar en el miembro superior izquierdo omalgia y diferencia de temperatura entre ambas manos. No refiere ningún antecedente relacionado significativo. Presenta pulsos radial y cubital levemente disminuidos del lado izquierdo. Se le realizan Doppler de vasos de cuello y arterial de ambos miembros superiores.

Los hallazgos descriptos en las fotos se presentan también en la arteria subclavia izquierda, pero no se observan en otros vasos del cuello o el miembro superior contralateral. ¿Cuál es su diagnóstico?



**Figura 1** Corte transversal de la arteria axilar izquierda. Se observa un engrosamiento anular de la pared arterial, concéntrico, simétrico, hipoeoico.



**Figura 2** Corte longitudinal de la arteria axilar izquierda. Se observa el engrosamiento parietal en toda la longitud de la arteria. Genera reducción de la luz, *aliasing* y velocidades levemente aumentadas.

**Julieta Crosta**  
jcrosta@intramed.net



Se ruega responder por correo electrónico a:

[marielatolia@saumb.org.ar](mailto:marielatolia@saumb.org.ar) / [info@saumb.org.ar](mailto:info@saumb.org.ar)

ASUNTO: Respuesta @diagnóstico caso 40

ENVIAR UN SOLO E-MAIL CON UN SOLO DIAGNÓSTICO POR PERSONA

MENCIONAR: Apellido, nombre y ciudad.

FECHA LÍMITE DE RECEPCIÓN DE RESPUESTAS: 10 de noviembre de 2011