

@diagnóstico

Caso 55

@diagnosis. Case 55

Paciente de 15 años de edad, de sexo femenino, previamente sana, que es derivada para la realización de ecografía por presentar dolor epigástrico recurrente de varios meses de evolución, no asociado a vómitos, fiebre ni descenso de peso. Sin datos positivos al examen físico.

En la Figura 1 se muestran los hallazgos en las partes blandas en un corte longitudinal de la región epigástrica.

En la Figura 2 se muestra la misma región en corte transversal.

¿Cuál es su diagnóstico presuntivo?

Mónica Orio

monicaorio@hotmail.com

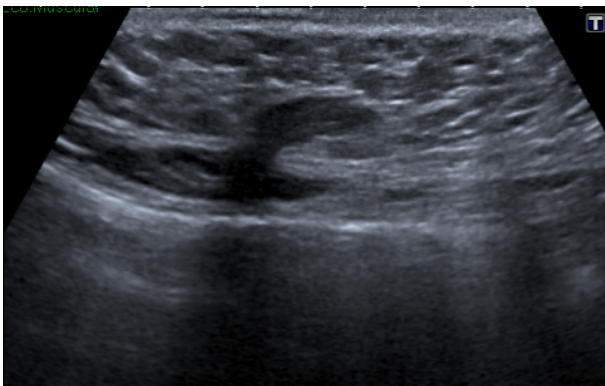


Figura 1 Corte longitudinal a nivel del epigastrio.

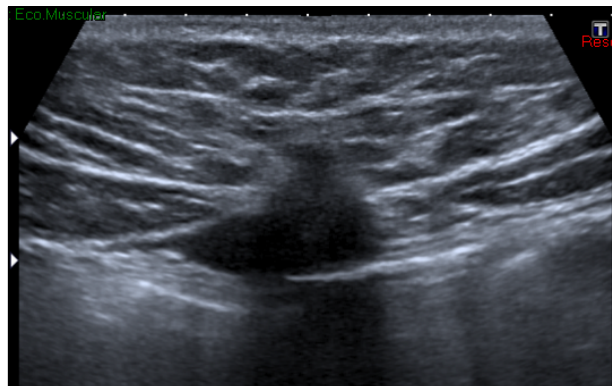


Figura 2 Corte transversal a nivel del epigastrio.



Se ruega responder por correo electrónico a:
marielatolia@saumb.org.ar / info@saumb.org.ar

ASUNTO: Respuesta @diagnóstico caso 55

ENVIAR UN SOLO MAIL CON UN SOLO DIAGNÓSTICO POR PERSONA

MENCIONAR: Apellido, nombre. Ciudad, país (Enviar datos completos).

FECHA LÍMITE DE RECEPCIÓN DE RESPUESTAS: 25 DE AGOSTO DE 2015