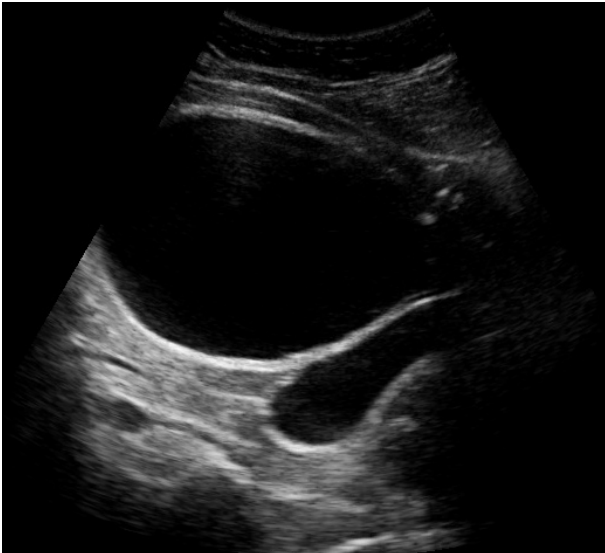
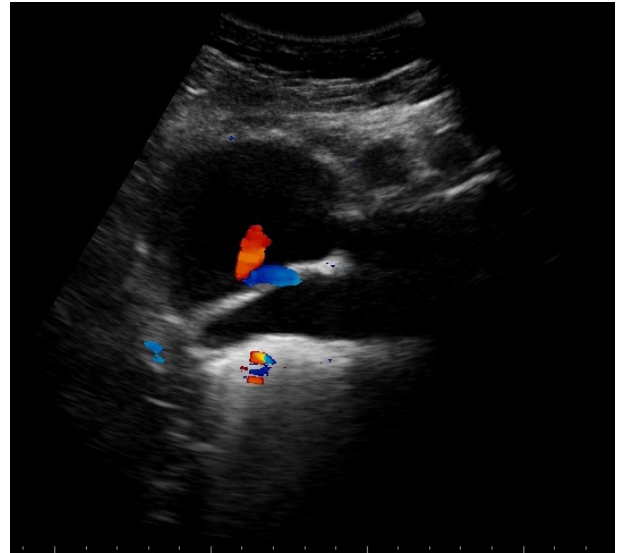


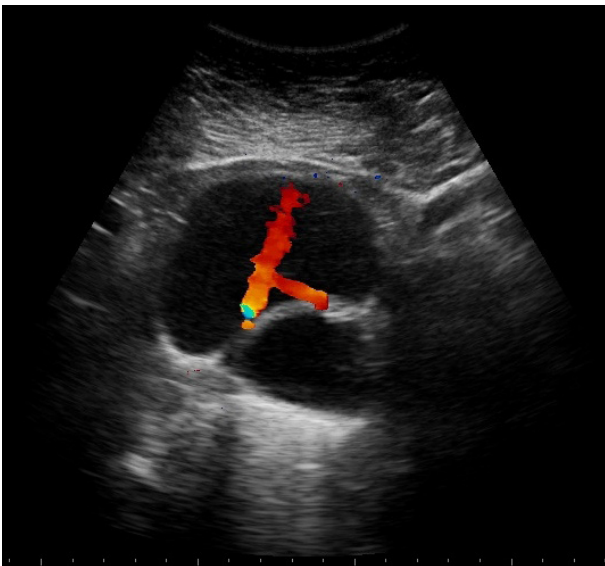
Niña de 11 años con infección urinaria a repetición que presenta un divertículo paraureteral.  
Se obtuvieron las siguientes imágenes al realizar ecografía de vías urinarias:



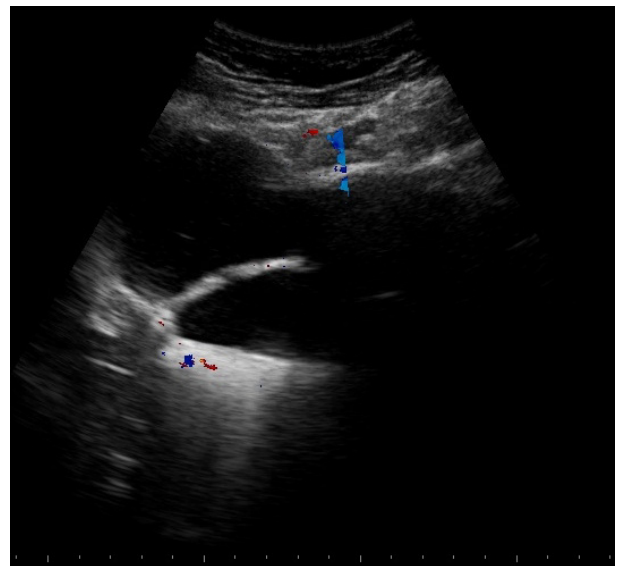
**Figura 1** Corte axial que muestra 2 imágenes anecoicas, separadas por un tabique (pared vesical), la estructura superior corresponde a la vejiga y la inferior, al divertículo.



**Figura 2** Corte axial donde se evidencia mediante Doppler color el flujo de orina a través de ambos meatos ureterales.



**Figura 3** Corte oblicuo donde se observa la vejiga, la eyección del flujo (Doppler color) de los meatos ureterales y por debajo el divertículo paraureteral.



**Figura 4** Corte oblicuo donde se visualiza la comunicación entre vejiga y divertículo.

**Fernando Ramírez**  
fernandoalframirez@yahoo.com.ar