

@diagnóstico

Caso 57

@diagnosis. Case 57

Paciente de 11 años de edad, de sexo masculino, sin antecedentes patológicos de relevancia, que es llevado a la guardia por dolor abdominal epigástrico y periumbilical de un mes de evolución, con reagudización 24 hs previas a la consulta, sin fiebre, vómitos ni otros síntomas asociados. Se le solicita ecografía abdominal en la que se observan los siguientes hallazgos.

¿Cuál es su diagnóstico presuntivo según la imagen visualizada en la Figura 1? ¿Cuál es la etiología probable según los hallazgos en la Figura 2?

María Julieta Berta
Mónica Orio

monicaorio@hotmail.com

Hospital de Niños "Ricardo Gutiérrez"

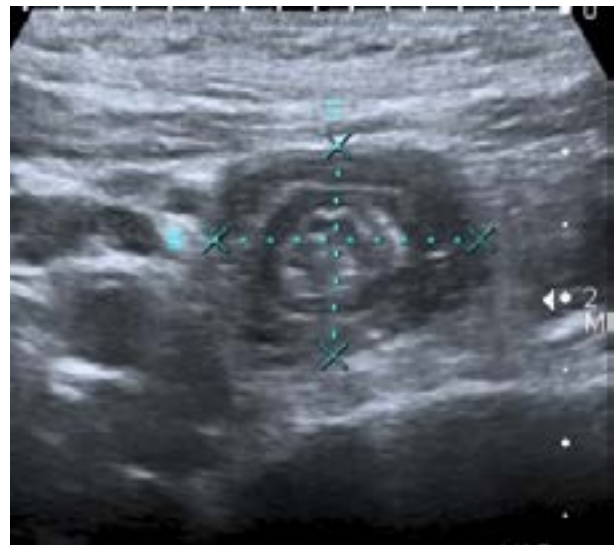

Figura 1 Corte transversal en la región periumbilical.

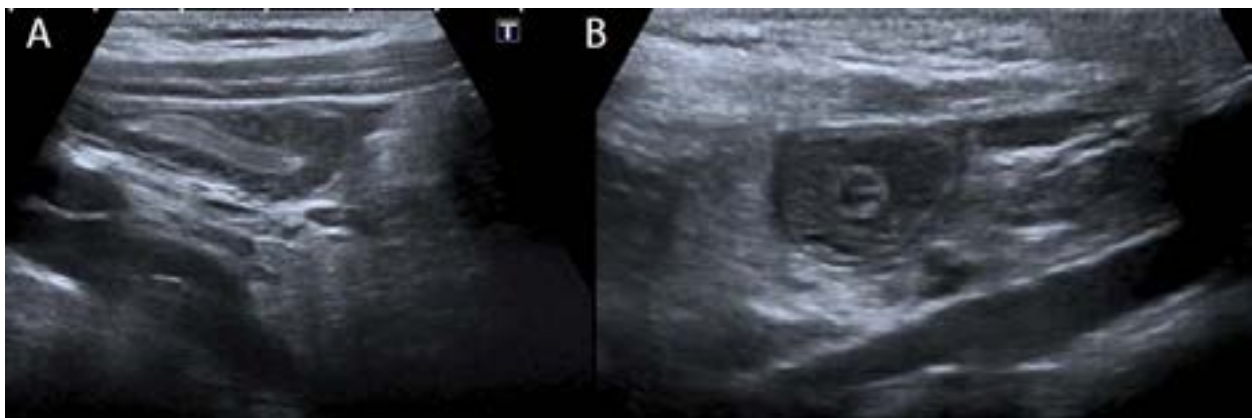


Figura 2 Asas de intestino delgado. **A.** Corte longitudinal. **B.** Corte transversal.



Se ruega responder por correo electrónico a:

info@saumb.org.ar

ASUNTO: Respuesta @diagnóstico caso 57

ENVIAR UN SOLO MAIL CON UN SOLO DIAGNÓSTICO POR PERSONA

MENCIONAR: Apellido, nombre. Ciudad, país (Enviar datos completos).

FECHA LÍMITE DE RECEPCIÓN DE RESPUESTAS: 15 DE FEBRERO DE 2016